

# Il cane da pastore tedesco in immagini

testo e disegni di Piero Alquati

La grande diffusione del cane da pastore tedesco e l'evoluzione della sua anatomia spesso consentono di formulare apprezzamenti errati sulla sua morfologia. E questo, purtroppo, a volte accade anche ascoltando giudizi di chi non può effettuare un adeguato

aggiornamento morfo-funzionale e selettivo di tutte le razze di cui è abilitato.

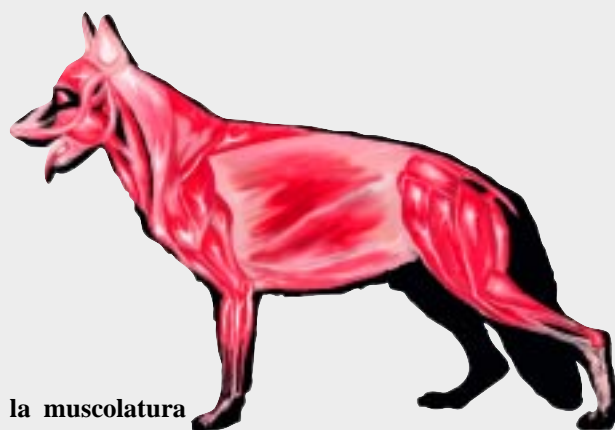Ho approntato alcune semplici immagini sull'anatomia ed il movimento che possono divenire un momento per uniformare la valutazione della razza.



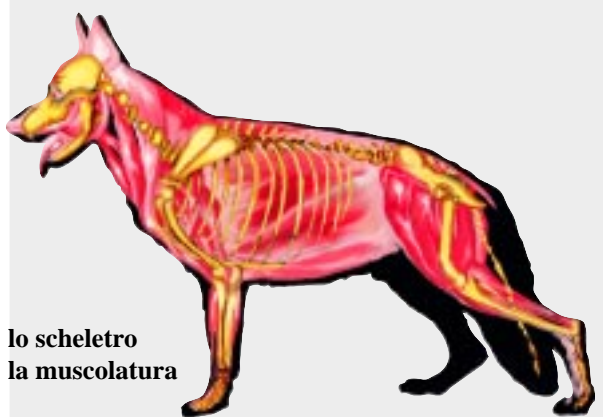
*Il maschio, Sieger 2005, e la femmina, Siegerin 2005, entrambi utili, esprimono con vantaggio l'indole del proprio sesso*



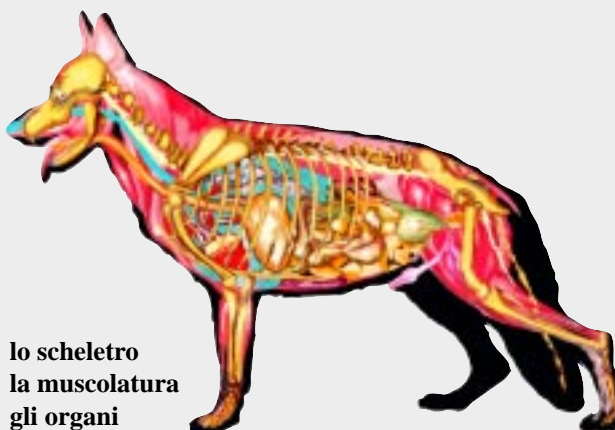
lo scheletro



la muscolatura



lo scheletro  
la muscolatura



lo scheletro  
la muscolatura  
gli organi

## analisi del trotto di un'Auslese condotta al guinzaglio (immagini filmate)



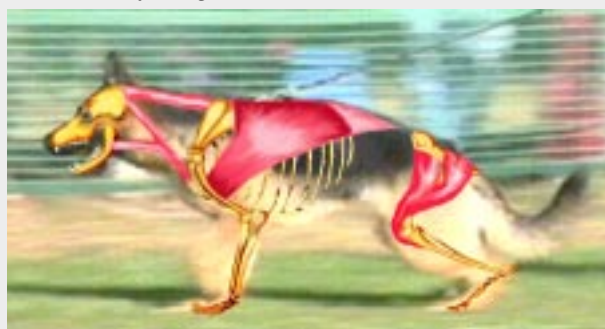*momento di appoggio sull'arto anteriore e completamento della spinta dell'arto posteriore antagonista*



*al trotto è evidenziata l'azione del muscolo grande rotondo che provoca la flessione dell'omero, mentre il muscolo gastrocnemio determina lo spostamento in avanti del calcagno e conseguentemente dell'osso costituito da tarso, metatarso e falangi*



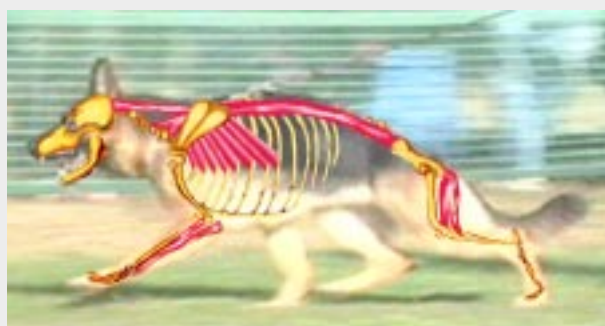*momento della fase successiva dei precedenti appoggi quando inizia la spinta dell'arto posteriore opposto*



*in questa fase del trotto è evidenziata l'azione del muscolo sterno-cefalico, del muscolo gran dorsale e del tensore della fascia lata*

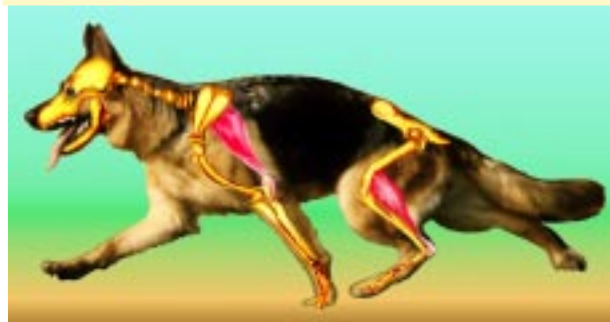

*momento durante il quale i bipedi laterali esprimono gli uni la massima copertura del terreno, gli altri si preparano alla successiva fase di spinta*

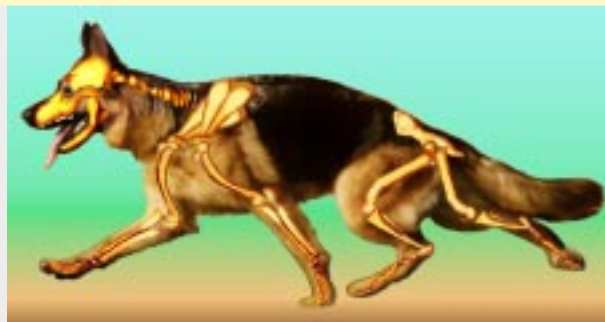

*in questa fase del trotto viene evidenziata l'azione del muscolo ileo spinale, del muscolo gran dentato, del muscolo estensore del metacarpo e del muscolo semi-membranoso*

## il dinamismo della Siegerin Nathalie v.d.Wienerau



*Nathalie mostra al trotto l'azione del muscolo lungo anconeale e del bicipite femorale ed evidenzia l'azione delle ossa che compongono gli arti: nell'anteriore la scapola,*



*l'omero, il radio, l'ulna, il carpo, il metacarpo ed il piede; nel posteriore il femore, la tibia, il perone, il tarso, il metatarso ed il piede*